Aus dem Vereinslazarett Tabor und dem Pharmakologischen Institut Marburg.
(Direktor: Professor Dr. Gürber).

Ueber
arzneiliche Wundbehandlung.

R. UNIV
BIBLIOTHEEK
LEIDEN

Inaugural - Dissertation

zur

Erlangung der Doktorwürde

in der

Medizin, Chirurgie und Geburtshilfe

der

Hohen medizinischen Fakultät der Universität Marburg

vorgelegt von

Hermann Kraus
approb. Arzt aus Gütersloh
z. Z. Assistenzarzt am Vereinslazarett Tabor in Wehrda bei Marburg.

MARBURG
Buchdruckerei von Joh. Hamel
1917.

Angenommen von der Medizinischen Fakultät Marburg
am 12. XII. 1916.

Gedruckt mit Genehmigung der Fakultät.

Referent: Herr Prof. Dr. Gürber.

MEINEM VATER.

Digitized by the Internet Archive
in 2026

https://archive.org/details/IA41556035_0023

Es ist eine natürliche Folge der augenblicklichen Verhältnisse, wenn die wissenschaftliche Seite in der Medizin gegenüber der Praxis in den Hintergrund gedrängt wird. Der Krieg verlangt eben vor allem, daß wir handeln, daß wir unsere verwundeten und erkrankten Soldaten möglichst schnell wieder herstellen und wo möglich dem Vaterlande wieder dienstbar machen, und daß da die Zeit für wissenschaftliche Arbeiten sehr beschränkt werden muß, dürfte wohl jedem klar sein. Und doch, kommt die Wissenschaft in der Medizin jetzt garnicht zu ihrem Recht? Das reichliche Material an Verwundungen und Erkrankungen, wie es wohl selten größer sein kann wie in einem Kriege, zumal in einem Weltkriege, läßt uns einen großen Schatz Erfahrungen sammeln. Wenn diese auch selbst der praktischen Seite der Medizin zuzurechnen sind, so geben sie doch ihrerseits Anlaß zu wissenschaftlichen Untersuchungen, Erwägungen und Erklärungen, die, wenn sie auch nur zum Teil gleich infolge der augenblicklichen Verhältnisse angestellt werden können, so doch später der wissenschaftlichen Seite zum Nutzen sind. Vor allem ist es naturgemäß die Chirurgie, welche wohl die meisten Erfahrungen sammeln kann. Ebenso wird sich der Erfahrungsschatz der inneren Medizin sehr bereichern. Um so wertvoller war es für mich, an einem Lazarett tätig sein zu können, wo ich auch einige pharmakologische Erfahrungen sammeln konnte, die ich, angeregt durch einen Vortrag des Herrn Professor Gürber, einmal zusammenstellen möchte.

Die Wundbehandlung steht jetzt im Kriege natürlich im Vordergrund des medizinischen Interesses. Aber die darüber entstandene Literatur zeigt, daß die Anschauungen, wie man am besten eine Wunde behandelt, noch geteilt sind. Wenn auch meistens noch die konservative Wundbehandlung, wie sie v. Bergmann lehrte, geübt wird, so ist doch in letzter Zeit auch wieder die Ansicht viel vertreten, die Wundheilung durch gewisse Medikamente zu unterstützen, so daß aus dem einfachen Verbinden ein Behandeln der Wunde wird, wobei ja auch die konservative Wundbehandlung in ihrem Prinzip' durchaus bestehen bleiben, die Heilungsdauer aber wesentlich verkürzt werden kann. Auf diese Weise die Wunden zu behandeln und ihre Heilung zu beschleunigen, haben wir verschiedene Mittel angewandt, die uns recht gute Resultate brachten. In Folgendem sollen nun in der Hauptsache drei Behandlungsmethoden ausführlicher berücksichtigt werden, nämlich die Wundbehandlung:

I) mit einer Lösung von Bor- und Salicylsäure,

II) mit Pellidolsalbe,

III) mit Granugenol.

I. Wundbehandlung mit Bor- und Salicylsäurelösung.

Letztere soll in dieser Arbeit 'der Kürze halber Borsalicylwasser genannt werden. Um Mißverständnisse zu vermeiden, sei aber darauf hingewiesen, daß mit dieser Bezeichnung nicht eine chemische Verbindung gemeint sein soll, die es wohl gibt, die aber in verdünnt wässeriger Lösung nicht existenzfähig ist. Dies Borsalicylwasser hat folgende Zusammensetzung:

Acidum salicylicum 1,0
Acidum boricum 10,0
Aqua destillata ad 1000,0

Es wurde seiner Zeit von Böttner* in der Marburger Medizinischen Klinik zur Ekzembehandlung systematisch ausprobiert. Seine Anwendung ist die, daß man es in Form von Dunstüberschlägen, die zwei- bis dreimal des Tages erneuert werden, verordnet.

Die ausgezeichneten Erfolge Böttners mit diesem Borsalicylwasser bei Ekzemen veranlaßten uns letzteres neben der Behandlung dieser auch zur Wundbehandlung heranzuziehen. Was zunächst die Ekzembehandlung mit diesem Mittel anbelangt, so können meine Erfahrungen die günstige Wirkung auf diese Hauterkrankung nur bestätigen. Es sind eigentlich alle Stadien des Ekzems, die in Betracht kommen. Vor allem ist das nässende Ekzem ein sehr geeignetes Objekt für die Borsalicylwasserbehandlung. Nässende Ekzeme sind bisweilen therapeutisch recht schwer zu beeinflussen, und vor allem sind sie bei der Wundbehandlung oft eine unangenehme Komplikation. Die üblichen Behandlungsmethoden, die in Pudern, Pinselungen mit 1% Argentum nitricum, in Ueberschlägen mit essigsaurer Tonerde bestehen, sichern ja in vielen Fällen den Erfolg. Schneller aber, und beim Versagen dieser Mittel immer, führt uns das Borsalicylwasser zum Ziel, so daß man über diese Wirkung geradezu erstaunt ist. Hierfür möchte ich von den vielen einen besonders typischen Fall anführen:

Der Jäger S. wurde am 9. 9. 1914 am rechten Arm durch Schrapnellschuß verwundet und fand am 18. 9. 14 in unserem Lazarett Aufnahme.

Aufnahmebefund:

Schrapnelldurchschuß durch den rechten Oberarm, 3 cm über dem Ellenbogengelenk. Knochenverletzung wahrscheinlich.

---

* Nach einer persönlichen Mitteilung.

Behandlung:

Trockene und Salbenverbände.

29. 9. 14. Röntgenbild zeigt nichts Besonderes.

14. 10. 14. Wunden sehen frisch aus und heilen gut.

17. 10. 14. Patient bekommt ein in der Umgebung der Wunden beginnendes Ekzem, das stark blutig-seröse Flüssigkeit absondert, den halben Oberarm ergriffen hat und schon auf den Unterarm überzugehen beginnt. Die Absonderung ist so stark, daß das Sekret beim Verbandwechsel in einem fort heruntertropft.

Behandlung:

Zinkpaste, Talcum.

18. 10. Keine Besserung. Pinselung mit Argentum nitricum 1%.

20. 10. Ekzem hat fast auch den ganzen Unterarm ergriffen und sondert immer noch stark blutig-seröse Flüssigkeit ab.

Behandlung:

Ueberschläge mit essigsaurer Tonerde.

24. 10. Eher Verschlimmerung als Besserung des Ekzems.

Behandlung:

Ueberschläge mit Borsalicylwasser dreimal täglich.

26. 10. Bedeutende Besserung. Absonderung nur noch ganz gering. Dieselbe Behandlung weiter.

28. 10. Weitere Besserung. Ekzem näßt nicht mehr. Behandlung dieselbe.

30. 10. Ekzem vollständig abgeheilt.

Dies stark nässende Ekzem, das durch die üblichen Behandlungsmethoden eher Verschlimmerung als Besserung erfuhr, heilte also mit Borsalicylüberschlägen innerhalb sechs Tagen.

Die ausgezeichnete Wirkung ist derart hervorragend, daß man ausschließlich dies Mittel zur Ekzembehandlung anwenden könnte, wenn seine Anwendungsart für die ambulante Behandlung geeigneter wäre. Um diesem Uebelstand abzuhelfen, haben wir das Borsalicylwasser mit dem viel Wasser aufnehmenden Eucerin zu einer Salbe vereinigt. Sie wird folgendermaßen verschrieben.

Rp. Acidi salicylici 0,15
Acidi borici 1,5
solve in Aqua 150,0
adde Eucerini 75,0
M. f. unguentum
D. S. Auf Verbandmull gestrichen einmal täglich aufzutragen.

Auch mit dieser Salbe haben wir dem Borsalicylwasser ähnliche Erfolge erzielt, und auch hierfür möchte ich von den vielen einen besonders auffälligen Fall anführen:

Der Jäger K. bemerkte im Anfang August 1914 im Feld einen Ausschlag auf beiden Handrücken, der stark juckte und später durch das Auftreten kleiner Eiterbläschen ausgezeichnet war. Erst, als Patient am 20. 9. 14 am Knie verwundet wurde, fand auch eine Behandlung des Ausschlages statt. Dieser war aber noch nicht geheilt, als Patient wieder am 15. März 15 zur Truppe entlassen wurde. Mitte Mai wurde Patient dann zur Behandlung des Ausschlages in die Medizinische Klinik nach Marburg verlegt. Im Juli 15 zur weiteren Behandlung zum Revier entlassen, kam Patient wieder in die Medizinische Klinik wegen Nephritis und Blasenkartarrh. Der Ausschlag war aber Ende Dezember, als Patient zum Revier entlassen wurde, immer noch nicht geheilt, sodaß er hier weiter behandelt werden mußte. Da eine Besserung nicht eintrat, wurde Patient ins Reserve-Lazarett Marburg verlegt. Die Behand-

lung, die hier in Anwendung von Wilkinsonscher Salbe, Borsalbe, Zinkpaste und Salicylpaste bestand, zeitigte keinen Erfolg, und Patient kam am 11. 5. 16 in unser Lazarett.

Der Befund bei der Aufnahme war folgender:

Auf beiden Handrücken bis etwa zu ein Drittel beider Unterarme hinaufreichendes Ekzem, das vornehmlich ein krustöses darstellt, aber auch an manchen Stellen noch die jüngeren Stadien, wie das Stadium papulosum, pustulosum und auch das Stadium madidans aufweist.

Behandlung:

Borsalicylsalbe.

20. 5. 16. Deutliche Besserung des Ekzems. Abstoßung des krustösen Belags. Dieselbe Behandlung.

4. 6. 16. Ekzem bis auf kleine Stellen abgeheilt. Dieselbe Behandlung.

10. 6. 16. Kleine Recidive, die sich noch zeigten, wurden in derselben Weise behandelt.

15. 6. 16. Kein Recidiv. Haut auf beiden Händen und Armen glatt und reaktionslos.

Behandlung:

Zunächst noch Handschuhe zuu Schutz gegen äußere Schädlichkeiten.

15. 7. 16. Da sich kein Recidiv mehr zeigte, ist das Ekzem als definitiv geheilt zu betrachten.

Wenn man hier den Effekt kurz noch einmal hervorheben will, so wurde hier die Heilung eines zwei Jahre lang bestehenden, mit allen möglichen Methoden behandelten Ekzems unter Anwendung unserer Borsalicylsalbe in etwas mehr als vier Wochen erreicht.

Um auf die Wundbehandlung mit Borsalicylwasser zurückzukommen, möchte ich zunächst das Ergebnis einiger besonders auffälliger Wundheilungen anführen. Es handelte sich hier vor allem um mehr flächenhafte, alte Wunden mit geschwürigemCharakter, die schmierig-eitrigen Belag zeigten,

sich nicht reinigten und gar keine oder nur geringe Heiltendenz bekundeten.

Auch hier ist die günstige Beeinflussung eine recht auffällige. Was die Art der Anwendung des Borsalicylwassers dabei anbetrifft, so mußten hierfür die zunächst günstigsten Bedingungen gesucht werden unter Berücksichtigung des geringst möglichen Arbeitsaufwandes und Verbandstoffverbrauches. Es lag nahe, das Borsalicylwasser auch in der Wundbehandlung in der für die Ekzembehandlung erprobten Weise zu gebrauchen. Da aber der dort verlangte tägliche mehrmalige Verbandwechsel bei einer großen Anzahl Verwundeter an das Pflegepersonal große Anforderungen stellte, so wurde auch versucht, die Borsalicylwasserbehandlung bequemer z. B. mit nur einmaligem täglichem Verbandwechsel zu gestalten. Es mag hier gleich erwähnt sein, daß ich auch auf diese Weise gute Erfolge gesehen habe. Da, wo aber das Borsalicylwasser seine ganz besonders ausgezeichnete Wirkung entfaltete, war mindestens ein dreimaliger täglicher Verbandwechsel notwendig. In einigen sehr hartnäckigen Fällen wurde sogar viermal täglich frisch verbunden. Ferner war die Frage zu entscheiden, ob Borsalicylwasser als Dunstumschlag oder als einfacher feuchter Verband besser wirke. Aus der Erfahrung, daß der mehrmalige Verbandwechsel die Wirkung ganz wesentlich begünstigt, ging eigentlich schon hervor, daß die dauernde Feuchte von hohem Wert sei, und in der Tat haben Parallelbehandlungen auch ergeben, daß das Borsalicylwasser unter wasserdichtem Abschluß sicherer und rascher wirkt als bei nicht gedecktem Verband. Immerhin konnte ich auch mit dem einfachen feuchten Verband gute Erfolge sehen. Vielleicht ist wohl in gewissen Fällen diesem der Vorzug zu geben. Was ich aber mit Borsalicylwasserbehandlung an überraschenden Heilerfolgen gesehen habe, wurde mit

dem gedeckten Dunstverband erzielt. Die Technik des Verbandes gestaltet sich so, daß eine 4—6fache Verbandmulllage, die in der Abmessung die Wundränder reichlich überdeckt, mit Borsalicylwasser gut durchfeuchtet auf die Wunde gelegt wird, darüber eine Doppellage Zellstoff, dann Billrothbatist und Festlegung mit einigen Bindenturen. Mit dieser Technik habe ich bei einer großen Anzahl von in Vorstehendem kurz charakterisierten Wunden sehr gute Erfolge erzielt. Schon nach einigen Ueberschlägen war der schmierige Belag fort, gesunde, kräftige Granulationen sprossen hervor, gleichzeitig begann vom Rande her die Epithelisierung, die dann meist in sehr kurzer Zeit zur Ueberhäutung der Wundfläche führte. Zu solchen schlecht heilenden Wunden gehören ja vor allem auch die Ulcera cruris traumatica und sie sind es, welche für die Borsalicylwassertherapie ganz besonders geeignete Objekte sind. Hierfür von meinen Fällen zwei auffallend gute Resultate:

I. Fall.

Der Jäger S. wurde am 1. 9. 14 durch Tangentialschuß am linken Unterschenkel verwundet und zunächst im Reserve-Lazarett Gießen behandelt. Auf Wunsch zur weiteren Behandlung zum Revier seiner Ersatztruppe entlassen, wurde Patient von diesem am 2. 11. 14 unserm Lazarett überwiesen.

Aufnahmebefund:

12 cm lange, 3 cm breite Schußwunde nahe und parallel der linken Crista Tibiae. Wunde ist schmierig, eitrig belegt und zeigt fast gar keine Granulationsbildung.

Behandlung:

Verbände mit 10 prozentigem Karbolöl.

16. 11. 14. Der Zustand der Wunde hat sich nicht geändert.

Behandlung:

Hochlagerung des Beins mit Bettruhe. Verbände mit 10 prozentigem Karbolöl.

2. 12. 14. Das Aussehen der Wunde hat sich auch jetzt nicht wesentlich geändert. Wundränder wallartig verdickt.

Behandlung:

Hochlagerung des Beins bei Bettruhe. Verbände mit Dermatol.

15. 12. 14. Wunde immer noch eitrig, schmierig belegt mit mangelhafter Granulationsbildung und walligen Rändern. Verkleinerung nur minimal.

Behandlung:

Hochlagerung des Beins bei Bettruhe. Schwarzsalbenverbände.

2. 1. 15. Auch mit der letzten Behandlung keine wesentliche Besserung.

Behandlung:

Hochlagerung des Beins bei Bettruhe. Azodolenverbände.

10. 1. 15. Die Verkleinerung der Wunde nur ganz unbedeutend. Schmierig-eitriger Belag mit mangelhafter Granulationsbildung bestehen fort.

Behandlung:

Hochlagerung des Beins bei Bettruhe.

Ueberschläge mit Borsalicylwasser dreimal täglich.

13. 1. 15. Deutliche Besserung im Aussehen der Wunde. Frische Granulationen. Behandlung dieselbe.

15. 1. 15. Wunde beginnt vom Rande her zu epithelisieren. Behandlung: Dieselbe.

19. 1. 15. Weitere beträchtliche Verkleinerung der Wunde. Dieselbe Behandlung.

22. 1. 15. Wunde vollständig überhäutet. Patient steht auf.

7. 2. 15. Narbe vollkommen fest.

Es handelte sich also bei diesem Fall um eine vier Monate lang bestehende Unterschenkelwunde, die sich zu einem Ulcus cruris ausgebildet hatte, mit den üblichen Behandlungsmethoden nicht heilte und unter Anwendung des Borsalicylwassers in vier Wochen dauernd fest vernarbte.

II. Fall.

Der Musketier D. wurde am 15. 8. 15 mit folgendem Befund in unser Lazarett verlegt:

9 cm lange, 5 cm breite Wunde etwa in der Mitte der Streckseite des linken Unterschenkels, die stark eitrig belegt ist.

Behandlung:

Dreitägige Azodolenverbände nach Reinigung der Wunde mit H_2O_2.

15. 9. 15. Wunde zeigt nur geringe Neigung zur Reinigung und Heilung.

Behandlung dieselbe.

15. 10. 15. Zustand der Wunde unverändert. Dieselbe Behandlung.

20. 11. 15. Wunde, die vorübergehend besser aussah, hat sich zu einem Ulcus cruris ausgebildet.

Behandlung: Bettruhe. Borsalicylwasser dreimal täglich.

25. 11. 15. Ulcus hat sich gereinigt und sieht frisch granulierend aus.

Behandlung: Dieselbe.

30. 11. 15. Die vom Rande her beginnende Epithelisierung macht auffallend schnelle Fortschritte. Dieselbe Behandlung.

5. 12. 15. Ulcus geheilt. Patient steht auf.

2. 1. 16. Ulcus fest vernarbt, brach nicht wieder auf. Patient hat noch Gehbeschwerden.

10. 1. 16. Als geheilt zur Truppe entlassen.

Das Resultat ist hier, daß sich eine drei Monate bestehende und behandelte Unterschenkelwunde mit dem Charakter eines Ulcus cruris in vierzehn Tagen dauernd schloß.

Wenn auch die Bettruhe und Hochlagerung der Extremität wesentliche Faktoren bei jeder Ulcus cruris-Behandlung sind und sicherlich auch bei dem letzten Falle wesentlich zur Heilung beitrugen, so geht diese aber doch unter Anwendung des Borsalicyls auffallend schnell vor sich. Vor allem zeigt der erste Fall, daß es die Bettruhe mit Hochlagerung der Extremität nicht allein sein konnte, und das Borsalicylwasser den Hauptfaktor zur Heilung bildete.

Bis auf einen, sah ich so alle meine Fälle von Ulcus cruris schnell heilen. Hier handelte es sich jedoch auch nicht um ein traumatisches Ulcus, sondern um ein sechs Jahre lang bestehendes, welches wahrscheinlich, da Patient auch an einer tuberkulösen Spitzenaffektion litt, als ein spezifisches anzusehen war. Aber immerhin ging auch hier die Ueberhäutung, die ich zweimal mit der oben erwähnten Therapie erreichte, ungewöhnlich schnell vor sich, wenn auch keine Dauerheilung erzielt wurde. Es gehörte demnach zu jenen Ulcera cruris, die unheilbar sind.

Diese ausgezeichneten Erfolge bei alten Wunden veranlaßten mich später das Borsalicylwasser auch bei frischen anzuwenden. Auch bei diesen trat die auffällig günstige Wirkung meist in derselben hervorragenden Weise ein. Es ist fast immer dasselbe Bild, welches die Wunden erhalten: Frische granulierende Wundflächen mit schönem Epithelsaum bei kaum vorhandener Sekretion. Von meinen

vielen Fällen will ich hierfür 2 für mich bisher auffälligsten Heilerfolge anführen:

I. Fall.

Der Musketier Fr. kam mit Lazarettzug und wurde am 18. 9. 16 mit folgendem Befund ins Lazarett aufgenommen:

Am Rücken über der Mitte des rechten Schulterblatts eine Markstück große Einschußwunde und hinten an der Schulter eine 10 cm lange, 8 cm breite Ausschußwunde. Die letztere ist im Grunde stark zerfetzt und von ihr gehen Wundkanäle gegen die Einschußwunde und gegen das rechte Schultergelenk zu. Die Einschußwunde führt zu einer großen Wundhöhle unter dem Schulterblatt. Beide Wunden sehen sehr schlecht aus. Ruhigstellung. Verband.

23. 9. 16. Beide Wunden sondern stark ab. Die große Ausschußwunde hat sich verbreitert und vertieft. Ein breiter Hautrand ist abgestorben und wird abgetragen. Verband.

24. 9. 16. Temperatur: 40°. Aus der Einschußwunde entleert sich bei Sondierung eine große Menge blutig eitriger Flüssigkeit.

Behandlung: Ueberschläge mit Borsalicylwasser dreimal täglich.

27. 9. 16. Temperatur nicht mehr erhöht. Die starke Sekretion der Wunden hat nachgelassen. Wunden haben sich ganz gereinigt und granulieren frisch.

Behandlung dieselbe.

2. 10. 16. Die frisch granulierenden Wunden überhäuten sich auffallend gut. Dieselbe Behandlung wird fortgesetzt.

10. 10. 16. Wunden haben in der Ueberhäutung beträchtliche Fortschritte gemacht.

18. 10. 16. Einschußwunde geschlossen. Ausschußwunde von nur noch Markstückgröße.

28. 10. 16. Ausschußwunde geschlossen. Verheilung mit glatter nicht eingezogener Narbe.

Ferner habe ich augenblicklich Gelegenheit bei folgendem Fall die hervorragende Heilwirkung zu verfolgen, den ich als zweiten anführen möchte:

II. Fall.

Der Armierungssoldat G. hat bei der Aufnahme am 23. 10. 16 folgende Wunden:

Am linken Oberschenkel vorn 25 cm lange, 3—5 cm breite Operationswunde. Am linken Oberschenkel hinten außen 21 cm lange, 4—5 cm breite in die Tiefe gehende Operationswunde, deren äußerer Rand stark eingerollt ist. Beide Wunden sind schmierig belegt.

Behandlung: Borsalicylwasserverband dreimal täglich.

30. 10. 16. Die Wunden haben sich ganz gereinigt und beginnen, besonders die vordere, überraschend schnell zu überhäuten.

Behandlung dieselbe.

5. 11. 16. Mächtiger Fortschritt in der Wundheilung.

Behandlung dieselbe.

11. 11. 16. Vordere Wunde bis auf 7:1 cm, hintere bis auf 10:2 cm überhäutet. Behandlung dieselbe.

Diese Fälle sprechen für sich, denn der Effekt dieser Wundheilungen ist wohl geradezu frappant.

Man wird sich nun fragen, ob diese beobachtete ausgezeichnete Wirkung des Borsalicylwassers sich durch die bekannten pharmakologischen Wirkungen seiner Bestandteile verständlich machen läßt. Ueber die örtliche

Wirkung der Borsäure auf isolierte Gewebe hat Overton[1]) gezeigt, daß die Borsäure leicht in den Protoplasten eindringt und von diesen, wie aus den Versuchen mit Froschmuskeln hervorgeht, in bedeutender Menge aufgenommen wird, ohne daß funktionelle Störungen eintreten. Diese Versuche habe ich nachgeprüft und in ihrem Ergebnis durchaus bestätigt gefunden. Ergänzend kann ich hier noch mitteilen, daß isolierte Froschnerven in Ringerlösung mit 1 prozentiger Borsäure viele Tage liegen konnten, ohne in ihrer Erregbarkeit auch nur im geringsten geschädigt zu werden. Ferner ist bekannt, daß die Borsäure die Vermehrung nach dem Verfahren von Carrel[2]) gezüchteter isolierter Zellen günstig beeinflußt, was die granulationsanregende Wirkung des Borsalicylwassers verständlich machen könnte. Im Gegensatz zu der erwähnten Eigenschaft der Borsäure ist die Salicylsäure ein heftiges nekrotisierendes Protoplasmagift, worauf ja auch jene bekannte antiseptische Wirkung beruht. Sodann beeinflußt die Salicylsäure bekanntermaßen die Vorgänge der Epithelregeneration. Daher ihre Bedeutung für die Behandlung mancher Hautkrankheiten. Während die erstere Wirkung der Salicylsäure mit der Wundreinigung durch Borsalicylwasser in Beziehung zu setzen ist, indem man annehmen darf, daß durch die Salicylsäure krankhaftes, schwächliches Granulationsgewebe zum Absterben gebracht wird und sie dadurch die Bedingungen zur Entwicklung gesunder Granulationen schafft, ist ihre Wirkung auf die Epithelbildung auch an der raschen Ueberhäutung der Wunde unter dem Borsalicylwasserverband denkbar. Als dritter wirksamer Bestandteil des Borsalicylwassers muß für den Gesamtwirkungseffekt auch das Wasser berücksichtigt werden, denn auch das Wasser kann in die Zellen des Granulationsgewebes wenigstens in seine oberflächlichen Schichten eindringen. Da sowohl die Borsäure wie die

Salicylsäure in den Protoplasten leicht eindringen können, somit in dem Borsalicylwasser kein osmotischer Druck herrscht, der das Eindringen des Wassers in den Protoplasten hinderte, so verhält sich osmotisch das Wasser im Borsalicylwasser gerade so wie reines Wasser. Wenn nun aber dieses in den Protoplasten eindringt, so gelangt dieser zur Quellung, wodurch seine Lebensbedingungen geändert werden, bezw. er abgetötet wird, was besonders leicht bei schwächlichen, krankhaften Zellen der Fall sein dürfte. Man möchte daher auch dem Wasser einen Einfluß auf die Wundreinigungsvorgänge zuerkennen. In welchem Maße aber in Wirklichkeit die Einzelwirkungen der Componenten des Borsalicylwassers sich zu dem Gesamtwirkungseffekt, wie er bei unsern Wundheilungen zum Ausdruck kommt, zusammen finden, in welchem Grade synergetische und antagonistische Momente dabei eine Rolle spielen, ist theoretisch kaum zu überblicken, wie immer Arzneigemische auch bei guter Kenntnis der Einzelwirkungen der pharmakologischen Analyse fast unüberwindliche Schwierigkeiten bereiten. Wir müssen uns deshalb für jetzt damit begnügen, rein empirisch die Bedeutung des Borsalicylwassers für die Wundbehandlung festgestellt zu haben.

II. Wundbehandlung mit Pellidolsalbe.

Eine von jeher wichtige und im jetzigen Kriege sehr aktuelle Frage bei der Wundbehandlung ist die, wie man eine schnelle und dauerhafte Epithelisierung großer Wundflächen zuwege bringt, weil gerade der Mangel an Ueberhäutungstendenz den Heilverlauf dieser so sehr verzögern kann. Und da ist wohl in dem Pellidol das Mittel gefunden, mit dem man diese Frage auch auf konservativem Wege

ausgezeichnet lösen kann. B. Fischer[3]) fand, daß das Scharlachrot, welches als Amidoazotoluolazo-β-Naphtol

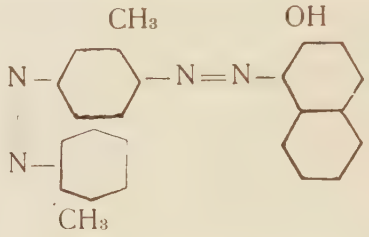

aufzufassen ist, auf die Epithelbildung einen sehr anregenden Einfluß auszuüben vermag. Er konnte bei Versuchen an Kaninchen nachweisen, daß eine subcutane Injektion öliger Scharlachrotlösung epitheliomartige Neubildungen hervorrief, die aber ihr Wachstum einstellten, wenn der Reiz des Scharlachrots wegfiel. R. Werner[4]) versuchte deshalb die Injektionen bei echten malignen Neubildungen, und zwar beim Mäusecarcinom. Das Resultat seiner Untersuchungen war folgendes: Er fand, daß konzentrierte Scharlachrotlösungen in Oel das Mäusecarcinom zum Wachstum anregen, solche in Alkohol von 50% aufwärts zum Absterben bringen, wobei die Kombination mit dem Farbstoff eine beträchtlich höhere cytotoxische Wirkung entfaltet als reiner Alkohol von derselben Konzentration. Die Auslösung der Wucherung durch Scharlachöl erfolgt also nicht durch chemotaktische Beeinflussung der Zellen, sondern durch Reizung derselben, wie der Effekt der intratumoralen Injektion beweist. K. Wessely[5]) und H. Stöber[6]) konnten experimentell nachweisen, daß die subcutane Injektion von Scharlachrotöl nicht nur beim Kaninchen, sondern auch beim Menschen dieselben atypischen Epithelwucherungen bewirkt. Die Wirkung ist nur eine geringere, als sie am Kaninchenohr für gewöhnlich beobachtet werden kann. Stöber erklärt diesen Befund beim Menschen mit der

anatomischen Beschaffenheit der Gegend der Injektionsstelle, die er auf dem Fußrücken gewählt hatte, ferner durch das Fehlen von Talgdrüsen und das spärliche Vorhandensein von Haaren.

Durch die Mitteilungen Fischers wurde nun Schmieden[7]) veranlaßt, mit einer 8% Scharlachrotsalbe therapeutische Versuche anzustellen und fand in seinen guten Resultaten, daß sich das neu gebildete Epithel als sehr lebensfähig erwies, wenn er die Salbe bei frischen, guten Granulationen anwandte, während sie bei schlaffen, ödematös gequollenen und unreinen keinen Einfluß auszuüben imstande sei. Seitdem fand die Scharlachrotsalbe in der Chirurgie als gutes Ueberhäutungsmittel ziemlich allgemein Anwendung. Diese Erfolge veranlaßten Hayward,[8]) dem Scharlachrot chemisch verwandte Stoffe auf ihre epithelisierenden Eigenschaften hin zu prüfen, und er fand dabei, daß sich das Amidoazotoluol noch wirksamer erwies. Von diesem leitet sich auch das oben erwähnte Pellidol ab, denn es ist das Diacetyl-Derivat und hat folgende Formel:

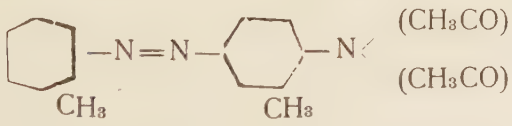

Ein Gemisch dieses Pellidols zu gleichen Teilen mit Jodolen, einem Jodeiweißpräparat, stellt das Azodolen dar. Die Beobachtungen und Erfahrungen mit Pellidol bezw. Azodolen bei der Wundbehandlung, soweit sie bisher mitgeteilt sind, sind folgende:

Retzlaff,[9]) der Pellidol bezw. Azodolen viel als Wundmittel anwandte, hatte Gelegenheit, einen Fall zu beobachten, bei dem er die epithelisierende Wirkung besonders schön verfolgen konnte.

„A. D., 27 Jahre alt, so berichtet er, begoß sich Brust

und Rücken mit Vitriol, um Suicid zu verüben. Nach vierzehntägiger ärztlicher Behandlung puderte er selbst Dermatol und andere Mittel auf die Wunde. Aufnahme am 15. Januar 1912. Ueber einen großen Teil der Brust sowie auf den Schultern fehlt die Epidermis. Man sieht auf der stark eitrig belegten großen Wundfläche vereinzelte Granulationen. Nach Entfernung der Borken von Dermatol etc. erhält Patient Umschläge mit H_2O_2, und es bilden sich bald frische Granulationen mit vereinzelten Epithelinselchen.

Eine ihm vorgeschlagene Transplantation lehnt Patient ab, sodaß er mit Scharlachrotsalbe behandelt werden muß. Bei Beginn der Behandlung secerniert die große Wundfläche immer noch sehr reichlich.

7. Februar. Man sieht schon eine breite Randzone frisch gebildeter Haut und eine erhebliche Verkleinerung der Wunde. Besonders auf den Schultern haben sich alle necrotischen Fetzen abgestoßen, sodaß eine zwar noch leicht blutende, aber glatte und wenig secernierende Wundfläche geblieben ist.

11. Februar. Beginn der Pellidolbehandlung.

21. Februar. Die großen Granulationsflächen sind ganz trocken geworden. Die Epithelisierung hat erhebliche Fortschritte gemacht, schneller als unter Scharlachrotsalbenbehandlung.

6. März. Grünliche Färbung der Wundfläche. Pyocyaneus nicht nachweisbar. Pellidolsalbe.

30. März. Die verhältnismäßig kleinen Granulationsflächen werden mit 2% Pellidolboluspulver bestreut, unter dem sie schnell eintrockenen und fast völlig epithelisieren.

1. April. Patient muß aus disziplinaren Gründen entlassen werden. Ambulante Weiterbehandlung. Die noch vorhandenen kleinen Stellen werden weiter mit Pellidolsalbe behandelt und epithelisieren sich völlig. Die

frische Haut ist noch etwas empfindlich, sodaß Patient seine frühere Arbeit noch nicht wieder aufnehmen kann."

Seitdem verwandte Retzlaff nur noch das Pellidol zur Ueberhäutung von Wunden, entweder als Salbe oder als Pulver. Letzteres brachte ihm guten Erfolg bei einem Ulcus cruris varicosum. Von anderen Vorzügen hebt er neben der sauberen Anwendungsart besonders den hervor, daß er Reizzustände der Haut, außer bei einem alten Mann mit Hautatrophie, niemals gesehen habe.

Decker[10]) wandte die Pellidolsalbe verschiedentlich nach Mammaamputationen an, wo infolge starker Spannung der Haut eine Vereinigung der Wundränder nicht möglich war und große Wundflächen bestehen blieben, sodaß eine Heilung per primam intentionem nicht erfolgen konnte. Auch er ist erstaunt über die rasche Epithelisierung. Weiter berichtet Sick[11]) über die günstige Wirkung des Pellidols und bezeichnet in seiner Arbeit „Erfahrungen über aseptische und antiseptische Wundbehandlung" das Pellidol die zur Zeit wohl beste Ausgabe der Scharlachrotsalbe mit ihren bekannten Anzeigen. Steinthal[12]) empfiehlt die Pellidolsalbe sehr zur Behandlung von Kriegsverletzungen mit größeren Epithelverlusten. Auch Polland[13]) konnte eine überraschend schnelle Ueberhäutung bei Pellidolbehandlung der Wunden konstatieren. Nach seinen Beobachtungen soll man aber das Azodolen nicht nur bei Wunden im Zustand der Reinigung, sondern auch schon früher, wenn sie noch stark absondern und sich noch nicht alles nekrotische abgestoßen hat, anwenden. Dabei benutzte er neben dem Azodolen den Föhn, der dafür sorgen muß, daß alles gründlich ausgetrocknet wird. Er glaubt bei dem Azodolen an eine direkt aseptischen Wirkung, die genügt, sekundäre Eiterungen hintanzuhalten. „Die auffallendste Erscheinung, — schreibt er in einer kleinen Abhandlung der Wiener medizinischen Wochenschrift über „Die Ueber-

häutung großer Hautdefekte unter besonderer Berücksichtigung von Pellidol und Azodolen", — die ich bisher nie in solchem Maße beobachtet hatte und die sich jetzt gleichzeitig bei acht Fällen zeigte, war, daß nicht nur die Randepithelisierung sehr gute Fortschritte machte, sondern daß auch an vielen Stellen der Geschwürsfläche, wo man es nie erwartet hatte, Epithelinseln auftauchten und ihrerseits kräftig an der Neubildung der Epidermis teilnahmen. Es scheint also diese Therapie die kleinsten Reste von Epidermiszapfen zu konservieren und zur Proliferation anzuregen." Auch Saalfeld[14]) hat die Beobachtung der schnellen Ueberhäutung durch Bildung von Epithelinseln gemacht. Bandorf[15]) faßt seine Erfahrungen über den Pellidolverband dahin zusammen, daß er den Verbandwechsel leichter ermöglicht, ohne die Wunde zu schädigen, das Wundsekret gut leitet, die Wunde reinigt und zu rascher Epithelisierung führt. Auch Kaupe[16]) ist von der auffallend schnell vor sich gehenden Epithelisierung des Pellidols überzeugt, ohne unangenehme Begleit- und Folgeerscheinungen, wie Reizung der Haut, gesehen zu haben. Dabei kann man es auch nach seiner Erfahrung nicht nur bei gereinigten, sondern auch bei noch infizierten Wunden anwenden, wo er auch gute Erfolge gehabt haben will, sodaß auch er vermutet, daß dem Pellidol eine direkt keimtötende Eigenschaft zukomme. Böhm[17]) und Bantlin,[18]) die das Pellidol viel zur Behandlung von Ekzemen benutzten, betonen auch seine auffallend gute epithelisierende Eigenschaft. In einer kleinen Abhandlung über „Kriegschirurgische Erfahrungen mit Pellidol" erwähnt Blind[19]) Fälle, bei denen er die rasche Ueberhäutung durch Pellidol von Grenzbezirken eitriger Wunden benutzt, um Operationen möglich zu machen, die sonst nicht auszuführen waren. Er schreibt ferner: „Die Pellidolbehandlung ergibt vielfach geradezu verblüffend rasche und sichere Ueberhäutung mit

nur seltenen, leicht überwindlichen Reizerscheinungen. Wo auch nur das kleinste Epithelinselchen im Ozean eiterumfluteter Granulationen erhalten bleibt, erfolgt „Verlandung“ durch Hautwachstum mit erstaunlicher Schnelligkeit: zusehends verschmelzen Inselchen und — von den Rändern her — Halbinselchen zu fester Epidermisdecke.“ Neuerdings berichtet Störzer,[20]) der bis dahin nur Gutes mit dem Pellidol bei Wunden gesehen hatte, über einen Fall, bei dem unzweifelhaft infolge von Pellidolbehandlung ein ausgedehntes Ekzem aufgetreten war. F. Fischer[21]) wandte das Pellidol und Azodolen bei Ulcera cruris an, jedoch erst dann, wenn die Entzündungserscheinungen abgeklungen, die gangraenösen, schmierigen, eitrigen Beläge abgestoßen und die Sekretionen auf ein Minimum herabgesetzt sind. Er machte dabei die Beobachtung, daß das Azodolen oft Schmerzen verursachte und Ekzeme in der Umgebung der Wunde auftraten, was beim Pellidol nicht der Fall war. Am besten sah er das Pellidol bei oberflächlichen Ulcerationen wirken, weniger bei tieferen. Für diese verwandte er, wenn keine Schmerzhaftigkeit bestand, das Azodolen, weil eben nach seiner Ansicht bei diesen ein größerer Reiz nötig zu sein scheint, mit bestem Erfolg an.

Wie die Literatur zeigt, sind die bisherigen Erfahrungen mit dem Pellidol nur gute, und auch meine eigenen sprechen dem Mittel unbedingt das Wort. Ich habe den Eindruck, daß es wohl kaum ein besseres konservatives Mittel, abgesehen von dem Borsalicylwasser, in der oben erwähnten Form zur Ueberhäutung geben kann, vor allem, da bei dem Pellidol der Nachteil der stark färbenden Eigenschaft des Scharlachrots, wodurch in der Wäsche nicht zu entfernende Flecke entstehen, wegfällt. Wir wandten das Pellidol seit Kriegsbeginn an, und zwar zunächst bei gereinigten, frisch granulierenden Wunden. Wenn man einmal gesehen hat, wie eine solche Wunde meist unter

dem einfachen trockenen Verband heilt und dann den Heilverlauf unter der Wirkung des Pellidols verfolgt, so ist man geradezu erstaunt, wie schnell oft die Ueberhäutung vor sich geht. Dabei bildet sich ein festes und durchaus lebensfähiges Epithel. Zwei Fälle von den vielen konnten mich hiervon am besten überzeugen.

I. Fall.

Der Jäger K. kam mit folgendem Aufnahmebefund am 24. 4. 15 in unser Lazarett.

Am Nacken in der Höhe des ersten Brustwirbels befindet sich eine etwa 14 cm lange, 7 cm breite Streifschußwunde, die einen ziemlich großen Substanzverlust an Muskulatur aufweist und eitrig belegt ist. Keine Knochenverletzung. Behandlung der Wunde mit H_2O_2. Trockene Verbände.

2. 5. 15. Wundfläche hat sich vollständig gereinigt und ist mit guten Granulationen bedeckt. Epithelbildung noch kaum vorhanden.

Behandlung:

Trockener Verband. Es ist eine sekundäre Wundnaht in Aussicht genommen.

6. 5. 15. Wundfläche zeigt ganz geringe Epithelbildung, granuliert frisch. Von einer Naht wird Abstand genommen, dafür tritt Behandlung der Wunde mit 2% Pellidolsalbe ein.

8. 5. 15. Verbandwechsel.

Wundfläche hat ziemlich abgesondert, sieht frisch granulierend aus. Es hat sich eine etwa $^1/_2$ cm breite Randzone neuen Epithels gebildet. Dreitägige Verbände mit Pellidol nach Abspritzen des Sekrets mit H_2O_2.

11. 5. 15. Ueberhäutung der Wunde hat weiter erstaunliche Fortschritte gemacht.

Behandlung: Dieselbe.

16. 5. 15. Wundfläche überhäutet sich zusehends weiter. Dieselbe Behandlung.

19. 5. 15. Wunde etwa um die Hälfte epithelisiert.

Behandlung: Dieselbe.

25. 5. 15. Wunde bis auf eine bohnengroße Stelle geschlossen. Hypertrophische Granulationsbildung wird mit Argentum nitricum geätzt. Pellidolverband.

28. 5. 15. Wunde mit fester Epitheldecke geschlossen.

Die Ueberhäutung dieser beträchtlich großen und tiefen Wunde wurde also innerhalb drei Wochen erreicht, ein Resultat, wie es sich wohl kaum besser denken läßt.

II. Fall.

Der Musketier Ph. wurde am 29. 6. 15 verwundet und fand am 1. 7. 15 in unserm Lazarett Aufnahme. Der Befund war nach dem Verbandwechsel dieser:

Gewehrschußverletzung an der linken Brust. Einschuß am Rücken, drei Finger unterhalb der linken Achselhöhle von etwa Pfenniggröße. Ausschuß 15 cm lang, 5 cm breit im rechten Pectoralis major, der zerrissen ist, mit schmierig-fetzigem Belag. Heben des Armes infolge Schmerzen kaum möglich.

Behandlung:

Grobe Wundreinigung. Trockener Verband. Mitella.

3. 7. 15. Ausschußwunde beginnt zu granulieren.

Behandlung:

Reinigung der Wunde mit H_2O_2. Trockener Verband.

5. 7. 15. Beide Wunden haben sich gereinigt, sind mit frischen Granulationen bedeckt. Sekretion nur noch minimal. Epithelbildung noch kaum vorhanden.

Dreitägige Azodolenverbände nach Abspritzen der Wunde mit H_2O_2.

7. 7. 15. Verbandwechsel. Stärkere Sekretion. Granulationen kräftiger. Es hat sich eine deutliche Randzone neuen Epithels gebildet.

Behandlung: Dieselbe.

9. 7. 15. Einschuß verheilt. Die Ueberhäutung der übermäßig granulierenden Ausschußwunde hat erstaunliche Fortschritte gemacht.

Behandlung: Aetzung der hypertrophischen Granulationen mit Argentum. Zweitägige Azodolenverbände nach Entfernung des Sekrets mit H_2O_2.

15. 7. 15. Ausschußwunde wird zusehends kleiner.

Behandlung: Dieselbe.

19. 7. 16. Epithelisierung der Ausschußwunde hat weiter rasche Fortschritte gemacht.

Dieselbe Behandlung.

23. 7. 16. Ausschußwunde ist um die Hälfte verkleinert (Durchmesser 7 : 2). Patient wird mit Genehmigung seines Antrags in ein Heimatlazarett verlegt.

Es hat sich bei diesem Fall also unter Anwendung der Azodolensalbe eine 15 cm lange, 5 cm breite substanzverlustreiche Wunde nach der Reinigung in 14 Tagen um die Hälfte verkleinert, und ich bin überzeugt, daß sie sich nach weiterer vierzehntägiger Behandlung mit der Salbe ganz geschlossen haben würde, ein Resultat; das wohl ein erstaunlich gutes ist.

Gegenüber diesen ausgezeichneten Erfolgen hatte ich wiederum auch Fälle, bei denen von einer schnell epithelisierenden Wirkung kaum die Rede sein konnte. Es waren Wunden, die frisch granulierten und keinen Substanzverlust zeigten, sodaß sie nach meinen sonstigen Erfahrungen für die Pellidoltherapie die beste Indikation gewesen wären. Ihr Heilverlauf war aber ein sehr lange dauernder, da die Ueberhäutung kaum Fortschritte machte, sodaß die Wunden nicht schneller heilten, als unter dem einfachen Trockenverband. So war es mir besonders auffällig, daß gerade Operationswunden, die nach Entfernung von Geschossen

nicht durch Naht geschlossen waren, aber sauber granulierten, auch unter Pellidolbehandlung sehr langsam heilten und keine Beschleunigung des Heilverlaufs zu erkennen war. Es ist mithin auch ein Versagen des Mittels nicht ausgeschlossen.

Angeregt durch die Mitteilungen von Polland, Bandorf und Kaupe, wandte ich später das Pellidol bezw. Azodolen auch bei ungereinigten Wunden an, und ich muß sagen, daß auch bei diesen die Beeinflussung des Pellidols oft eine recht günstige ist. Und hier scheinen mir folgende Momente wesentlich zu sein:

Zunächst einmal wird die Reinigung der Wunde sicherlich beschleunigt. Der Reiz, den das Pellidol auf die Wundfläche ausübt, bedingt eine ziemlich starke Sekretion. Man kann bei jedem Verbandwechsel an der Durchtränkung des Verbandstoffes konstatieren, daß auch vorher nur mäßig secernierende Wunden unter dem Einfluß der Salbe stark abzusondern beginnen. Dadurch muß natürlich, da der Sekretstrom immer noch das natürlichste und beste Mittel für die Reinigung einer jeden Wunde ist, schnell eine saubere Wundfläche geschaffen werden.

Da ferner die Granulationsbildung stark angeregt wird, daß sogar hypertrophische Granulationen entstehen können, wie ich es oft beobachten konnte, so ist hiermit auch ein Moment für die Bekämpfung der Infektion gegeben. Schließlich nimmt auch dabei die Ueberhäutung denselben schnellen Verlauf, wenn sie nicht bisweilen durch Weiterwachsen kleiner Epithelreste in der Wundfläche selbst sogar noch beschleunigt wird. Diese von anderer Seite gemachte Beobachtung habe auch ich insofern machen können, als ich des öfteren das neugebildete Epithel in Form von Halbinseln vorspringen sah. Die Entstehung dieser ist aber wohl nur dadurch zu erklären, daß sich in der Nähe des

Wundrandes kleine Epithelinseln bilden, die dann mit dem Randepithel halbinselartig verwachsen.

Folgender Fall nun zeigte mir unter anderen am besten, daß man die Pellidolsalbe auch bei ungereinigten Wunden mit bestem Erfolg anwenden kann.

Der Unteroffizier H. hatte zu Beginn unserer Lazarettbehandlung am 2. April 1916 eine 14 cm lange, 5 cm breite oberflächliche Weichteilwunde der Lendengegend, die eitrig, schmierig belegt ist und mäßig absondert. Im Urin des Patienten findet sich Zucker in mäßigen Mengen.

Behandlung: H_2O_2. Trockener Verband.

5. 4. 16. Zustand der Wunde hat sich noch nicht wesentlich geändert.

Behandlung: Dieselbe.

10 4. 16. Auch jetzt noch keine wesentliche Aenderung, daher Pellidolsalbenverband.

12. 4. 16. Verbandwechsel. Verbandstoff stark von Sekret durchtränkt. Wunde zeigt Granulationsbildung und am Rande sieht man einen deutlichen Epithelsaum.

Behandlung: Entfernung des Sekrets mit H_2O_2. Pellidolverband.

14. 4. 16. Sekretion der Wunde stark. Wunde sieht aber sauber aus und ist mit kräftigen Granulationen bedeckt. Ueberhäutung hat weiter deutliche Fortschritte gemacht.

Behandlung: Dieselbe.

17. 4. 16. Epithelisierung der noch erheblich absondernden, aber kräftig granulierenden Wunde geht schnell voran. Man sieht an manchen Stellen das Epithel in Form größerer Halbinseln vorspringen.

Behandlung: Dreitägige Pellidolverbände nach Entfernung des Sekrets mit H_2O_2.

23. 4. 16. Wunde um die Hälfte überhäutet. Hypertrophische Granulationsbildung.

Behandlung: Aetzung der hypertrophischen Granulation, sonst dieselbe.

29. 4. 16. Wunde fast geschlossen.

Behandlung: Dieselbe.

2. 5. 16. Wunde vollständig epithelisiert.

10. 5. 16. Narbe fest und reaktionslos.

Gerade letzteres Moment möchte ich noch hervorheben, da die Ueberhäutung bei ungereinigten Wunden bisweilen derart schnell vor sich gehen kann, daß sich die Wunde epithelisiert, obwohl sie noch stellenweise infiziert ist. Die Folge davon ist dann, daß sich in der Tiefe Eiterverhaltungen bilden, die dann zur Ablösung des Epithels führen. Ich konnte verschiedentlich beobachten, daß sich die Wunden schnell schlossen und später sich die neugebildete Epitheldecke in Form von Blasen, die eitrig-serösen Inhalt zeigten, abhob. Ebenso sah ich infizierte kleine Fremdkörper einheilen, die dann später zum Aufbruch der jungen Narben führten. Es zeigt dies also, daß Scheinheilungen bei der Pellidolbehandlung infizierter Wunden vorkommen können.

Folgenden Fall unter anderen möchte ich hierfür im Auszug anführen:

Der Kanonier Chr. kam am 24. 3. 16 mit folgendem Befund ins Lazarett:

I. Offener Amputationsstumpf unmittelbar über dem Kniegelenk mit erhaltener Patella. Pyocyaneusinfektion.

II. An der Beugeseite des linken Unterschenkels vier ziemlich oberflächliche Weichteilwunden, von denen die größte 20 cm lang, an der breitesten Stelle 6 cm breit ist.

III. Markstückgroße Wunde am linken Hacken.

IV. Fünfmarkstückgroße Weichteilwunde an der medialen Seite des linken Unterschenkels handbreit unter dem Knie. Alle Wunden zeigen Granulationsbildung.

Behandlung: Pellidolverbände.

2. 4. 16. Wunden am linken Unterschenkel in guter Heilung. Rechter Beinstumpf beginnt zu überhäuten.

10. 4. 16. Wunden am linken Unterschenkel machen gute Heilfortschritte.

15. 4. 16. Eine schon überhäutete Wunde an der linken Wade öffnet sich wieder unter Ausstoßung eines bohnengroßen Granatsplitters. Die Heilung der übrigen Wunden am linken Unterschenkel macht weitere gute Fortschritte. Auch der rechte Beinstumpf überhäutet sich weiter gut.

10. 4. 16. Der Amputationsstumpf heilt weiter ohne Störung.

20. 4. 16. Die Hackenwunde sondert stark ab. Der rechte Beinstumpf überhäutet sich ungestört weiter.

25. 4. 16—13. 5. 16. Wundrose am linken Bein.

7. 5. 16. Alle Wunden mit Ausnahme der Hackenwunde, die noch stark secerniert, bis auf mäßig absondernde Fisteln geschlossen.

13. 5. 16. Patient entfiebert. Hackenwunde sondert nur wenig ab. Fistel am Unterschenkel innen oben beginnt auszuheilen. Wundheilung am Amputationsstumpf macht weiter gute Fortschritte.

16. 5. 16. Von den Wunden an der Beugeseite des linken Unterschenkels, die überhäutet waren, hebt sich bei zweien das Epithel in Blasen mit blutig-eitrigen Inhalt wieder ab.

18. 5. 16. Patient dauernd fieberfrei. Wundfisteln mit Ausnahme der Hackenfistel und der Fistel am linken Unterschenkel innen oben ausgeheilt. Die Amputationswunde ist bis auf $^1/_4$ überhäutet. Allgemeinzustand gut.

28. 5. 16. Patient weiter fieberfrei. Wundfistel an der Hackensohle ausgeheilt. Fistel am linken Unterschenkel oben noch ziemlich tief offen. Am Amputationsstumpf etwas wildes Fleisch, das mit Höllenstein geätzt wird.

4. 6. 16. An der Amputationswunde wieder starke Bildung von wildem Fleisch. Aetzung.

15. 6. 16. Verwundungen am linken Unterschenkel restlos verheilt. Amputationsstumpf bis auf pfenniggroßes Stück geschlossen. Allgemeinbefinden gut.

10. 7. 16. Amputationswunde ganz überhäutet, aber an zwei Stellen bilden sich Drucknecrosen in der neugebildeten Haut. Borsalicylwasserverbände.

20. 7. 16. Hautnecrosen abgeheilt.

27. 7. 16. In die Chirurgische Klinik verlegt.

Dieser Fall zeigt deutlich, wie zweimal das junge Epithel zu rasch gewachsen war und infolge noch unüberwundener Infektion in der Tiefe der Wunde nicht weiterleben konnte.

Die günstigen Erfolge, wie sie F. Fischer bei der Behandlung von Ulcus cruris hatte, habe ich nicht gesehen. Ich konnte wohl bei meinen Fällen bisweilen konstatieren, daß bei mangelhafter und schlaffer Granulationsbildung diese sich besserte, aber eine schnelle Epithelisierung trat trotz Bettruhe in keinem Falle ein.

Unterschiede in der Wirkungsweise des Pellidols und Azodolens sind insofern vorhanden, als der Reiz des Azodolens auf die Wunden sicherlich größer ist. Gerade bei der Azodolensalbe sah ich eine starke Steigerung der Sekretion und der Granulationsbildung. Auch die Epithelisierung geht nach meiner Meinung schneller vor sich. Ebenso sah ich das Auftreten von Hautreizungen, ja auch von Wundekzemen vor allem bei dem Azodolen. Dabei will ich es nicht entscheiden, ob diese durch den Reiz der Salbe oder durch das reichliche Wundsekret hervorgerufen werden. Ein allgemeines Ekzem infolge Pellidolbehandlung, das sicherlich bei dem Störzer'schen Fall, wie Harter[22]) sagt, als Idiosynkrasie aufzufassen ist, habe ich nicht beobachtet. Auch die neue Kombination des Pellidols mit

Bolus alba bewährt sich recht gut. Vor allem auf ungereinigte Wunden scheint sie noch besser zu wirken, da das Wundsekret durch die Bolus gut abgeleitet wird, und ich Reizzustände der Haut nicht auftreten sah.

III. Wundbehandlung mit Granugenol.

Während man so in dem Pellidol ein sehr brauchbares und oft ganz ausgezeichnetes konservatives Mittel für die Ueberhäutung großer Wundflächen in der Hand hat, war die ebenso wichtige und aktuelle Frage nach der Ausfüllung größerer Substanzverluste bei der Wundbehandlung lange nicht gelöst. Bei dem Heilprozeß von Wunden dieser Art ist natürlich, abgesehen von der nach den allgemeinen Regeln der Chirurgie durchzuführenden Behandlung der Infektion, dies als erstes zu erstreben, weil sonst die Ueberhäutung, ohne den nötigen Boden zu haben, auf Schwierigkeiten stößt oder überhaupt nicht möglich ist. Bei dem von Natur vor sich gehenden Heilvorgang infizierter Wunden werden nach Rost[23]) die Granulationen angeregt, einmal durch in Bakterienleibern enthaltene Stoffe, und zweitens durch Zerfallsprodukte körpereigener Zellen, die vielleicht durch ein tryptisches Ferment, das in den polynucleaeren Zellen enthalten ist, frei werden mögen. Durch Unterstützung eines dieser beiden Faktoren, w. z. B. durch feuchte Verbände, Salbenverbände, Perubalsam, können wir indirekt die Granulationsbildung fördern. Dagegen fehlte es an einem direkt das Bindegewebe zu gesteigertem Wachstum anregenden Mittel, und da scheint in dem neuerdings hergestellten und in die Therapie eingeführten Granugenol auch dieser Forderung genügt zu werden. Die wissenschaftliche experimentelle Grundlage hierfür schuf Rost[24]). Letztgenanntem Autor war es aufgefallen, daß die Erfolge bei der Behandlung von Fisteln mit Beck'scher Wismutpaste sehr

verschieden waren. Da der Grund in dem sich stets gleich bleibenden Wismut nicht liegen konnte, vermutete er, daß die jeweilige Wirkung mit der für die Paste benutzten Vaseline in Beziehung stände. Er benutzte deshalb gelegentlich seiner Untersuchungen über granulierende Entzündungen des Knochenmarks verschiedene Schmieröle mineralischen Ursprungs zur Injektion ins Knochenmark von Kaninchen und fand dabei, wie die mikroskopischen Untersuchungen ergaben, daß diese gewiße Stoffe enthalten mußten, die einen stark bindegewebsbildunganregenden Einfluß auszuüben vermochten. Rost, der anfänglich glaubte, daß die Grenzkohlenwasserstoffe die Träger dieser Eigenschaft seien, kam von dieser Annahme wieder ab. Die gemeinsam mit Werner[25]) angeführten chemischen und biologischen Untersuchungen nämlich von Stoffen, wie die Paraffina liquida verschiedener Pharmakopoeen, das Benzol, das Naphthalin, das Anthracen, das Cymol, die verschiedensten Terpene, die Hauptvertreter der Phenole und Creosote, die bekanntesten Kampfer, das Pyridin, Piperidin, Chinolin, Acridin und reine Naphtensäuren, sowie Salze der letzteren und anderer, die mit den Schmierölen in irgend welche Beziehung gebracht werden konnten, ergaben folgendes Resultat:

Die Paraffina liquida erwiesen sich völlig wirkungslos. Das Benzol, das schon wegen seiner sehr geteilten Beurteilung bei seiner Anwendung bei Leukaemie Interesse hat, regte das Bindegewebe kaum nennenswert an, ebenso minimal das Naphthalin, ein integrierender Bestandteil der Steinkohlenteeröle, während das Anthracen, das nach Davis[26]) Zellspaltungen und geschwulstähnliche Bildungen verursachen soll, schon 1%ig stark entzündend gewirkt hatte. Das Cymol, das gewissermaßen den Uebergang vom Benzol zu den Terpenen bildet, verhielt sich ganz neutral. Was die letzteren anbelangt, so zeigten sie alle Binde-

gewebsenergie und manche, wie z. B. das Dipeten, auffallend große. Die Phenole regten das Bindegewebe nur in geringem Maße an, mit Ausnahme des Eugenols, das ungesättigter Natur ist. Die Creosotkörper reagierten nur schwach und lokal begrenzt. Die kampferartigen Körper, bei denen es ja nahe lag, durch ihre antiseptische Kraft eine Anregung der Lebensenergie des Bindegewebes zu bewirken, riefen nur eine auffallende Durchblutung des Gewebes hervor. Die Basen Pyridin, Piperidin und Acredin reizten zu stark, während das Chinolin, besonders wenn es mit einer harmlosen organischen Säure neutralisiert war, die Bindegewebsenergie zu unterstützen vermochte. Die Naphtensäuren, die hier in Betracht kommen, wirkten nicht. Naphtensaures Chinolin nur ganz schwach. Die Prüfung anderer Stoffe, die mit Schmieröl in irgendwelche Beziehung gebracht werden könnten, gaben keine weiteren Aufschlüsse. Diese systematischen biologischen Prüfungen zeigten, daß die derartig wirkenden Stoffe fast durchweg ungesättigter Natur sind und in ihrem chemischen Charakter den partiell hydrierten Kohlenwasserstoffen, wie z. B. den Terpenen und Polyterpenen, am meisten entsprechen. Auch wird wahrscheinlich diese Bindegewebsenergie durch Spuren höhermolekularer basischer Stoffe in organischer Bindung und einem ebenfalls begrenzten Gehalt an bestimmten hydroxylhaltigen Körpern etwas unterstützt. Es zeigte sich ferner, daß nur aus einigen wenigen Mineralölen ausgesprochen bindegewebeanregende Bestandteile isoliert werden können, und daß von diesen wieder einige infolge irgendwelcher Beimengungen toxisch wirken. Diese experimentell gewonnenen Resultate veranlaßten daher Rost, von einem chemisch reinen Körper zur Anregung des Bindegewebes abzusehen, sondern ein Gemisch jener verschiedenartigen Körper, so wie es in den Mineralölen ganz bestimmten Ursprungs enthalten war, klinisch-therapeutisch zu ver-

werten. Er veranlaßte daher die Firma Knoll & Co., ein unter diesen Gesichtspunkten gereinigtes Oel bestimmten mineralischen Ursprungs herzustellen, welches zunächst unter der Bezeichnung granulierendes Wundöl Knoll, später unter dem Namen Granugenol in den Handel kam und regelmäßig vom Autor auf seine bindegewebeanregenden Fähigkeiten biologisch geprüft wird. Es ist also das Granugenol ein nur zum Teil gereinigtes Mineralöl bestimmter Herkunft, das befreit von schädlich wirkenden Stoffen einen biologisch garantierten Gehalt an spezifisch bindegewebeanregenden Bestandteilen enthält.

Seine Anwendungsart ist die, daß es genau wie beim Perubalsam in die Wunden hineingegossen wird, wobei aber Sorge getragen werden muß, daß es in alle Buchten und Taschen der Wunden hineingelangt. Als Indikation zur Anwenduug des Granugenols gibt Rost[27]), abgesehen von Wunden mit größeren Substanzverlusten, vor allem Fisteln an, wo die Eiterung nicht durch irgend einen Fremdkörper, Sequester und dgl. veranlaßt wird, zumal wenn sie von größeren Hohlräumen ausgehen. Seine eigenen klinischen Erfahrungen und Beobachtungen an einem ausgedehnten Material sind, wie er angibt, so gute, daß sich seine experimentell gefundenen Resultate restlos auf den Menschen übertragen lassen. Dabei entstehen durchaus kräftige, straffe und gesunde Granulationen. Was die weiteren Erfahrungen und Beobachtungen, soweit sie bisher mitgeteilt sind, anbelangt, so bestätigen sie die Resultate Rost's. So kann Kolb[28]) seine Beobachtungen dahin zusammenfassen:

1. Die Wundheilung verlief bei Verwendung des Wundöls rascher wie sonst.

2. Die Granulationen, die das Wundöl hervorriefen, waren straff und kräftig. Glasige, schlaffe Granulationen bemerkte man nicht.

3. Die Granulationsbildung setzte sehr rasch und reichlich ein. Der Granulationswall bot einen Schutz gegen Infektion dem Körper gegenüber. In der bindegewebeanregenden Wirkung des Oeles muß zugleich seine Bedeutung für die Behandlung der Infektion einer Wunde gesucht werden.

4. Das Wundöl hat auf die Epithelisierung der Granulationen keinen nachteiligen Einfluß ausgeübt.

Weiter berichtet Runk[29]) über seine guten Erfahrungen mit Granugenol bei Wunden mit großen Weichteil- und Höhlendefekten, die in Bildung fester straffer Granulationen und dadurch bedingter indirekter antiseptischer Wirkung und schonendem Verbandwechsel bestehen. Ferner hat das Präparat nach seiner Ansicht auch das für sich, daß das Vorkommen adhärierender Narben mit ihren bewegungshemmenden Wirkungen vermieden oder verringert wird. Fiedler[30]) konnte die Wirkung des Granugenols an hundert Fällen verfolgen. Bei flächenhaften Wunden beobachtete er eine schnelle Reinigung und gute Granulationsbildung. Auch hatte er den Eindruck, daß die Ueberhäutung schneller vor sich ging. Die Narben erwiesen sich sehr nachgiebig und der normalen Haut sehr nahestehend. Bei Höhlenwunden beobachtete er schnelles Ausgranulieren. So sah er fünf Fälle von Empyemoperationswunden, ferner Operationswunden nach perityphlitischen Abscessen sehr schnell ausheilen. An einem zahlreichen geeigneten Material konnte auch Reiss[31]) die Wirkung des Granugenols prüfen. Bei Wunden mit großen Defekten beobachtete er schnelle Reinigung und Granulationsbildung, die zum Teil beim Vergleich mit anders behandelten Wunden geradezu frappant war. Auch bei Amputationswunden, komplizierten Knochenschußfrakturen, Decubitus, Fisteln, alten Wunden mit kaum vorhandener Heiltendenz hatte er durchaus gute, zum Teil erstaunliche Resultate, wie seine mitgeteilten Fälle zeigen.

Die Granulationen waren, abgesehen von einem Fall, auch nach seinen Beobachtungen frischrot und straff. Die Sekretion nahm meistens unter der Behandlung zu, ohne schädigend zu wirken. Die Narben waren meistens fest und flach. Wenn narbige Einziehungen vorkamen, so war dies nach Knochenfisteln an muskelarmen Körperstellen der Fall. Daß es sonst wenig bei der Granugenolbehandlung zu narbigen Verwachsungen kommt, führt Reiss auf die festen Granulationen zurück, die später der Schrumpfung weniger anheimfallen. Trotz einiger Versager ist er so von der guten Beeinflussung substanzverlustreicher Wunden durchaus überzeugt. Dietrich[32]) kann seine Erfahrungen mit dem Wundöl dahin zusammenfassen: „Vorwiegend in einer Reihe von nicht heilenden Knochenfisteln schlossen sich die operativ gesetzten Defekte in überraschend kurzer Zeit, allerdings mußten Sequester oder Fremdkörper vorher ausgeräumt sein. Bei buchtigen Weichteilwunden ließen die Eiterungen rascher nach, die Buchten füllten sich mit gesunden Granulationen, sodaß die Epithelisierung, die durch Granugenol nicht gefördert wird, bald beginnen konnte. Die Verbände klebten nicht so stark, ohne daß die Saugkraft des Verbandstoffes wie bei Salbenanwendung nachgelassen hätte. Durch kein Mittel kann eine derartig rasche Granulationsbildung angeregt werden. Nachteile wurden keine beobachtet." Später sah Dietrich auch zwei Fälle von Epitheldefekten unter Granugenolbehandlung rasch heilen. Weiter berichten schließlich noch Hiller[33]) und Seubert[34]) über ihre guten Erfolge mit Granugenol bei geeigneten Wunden.

Auch ich hatte Gelegenheit das Granugenol in etwa einigen Dutzend Fällen anzuwenden, wobei ich mich auch von der Wirksamkeit des Präparats überzeugen konnte. Es waren zum Teil große, zerklüftete Weichteildefekte, zum Teil Fisteln und alte mit anderen Mitteln nicht zur Heilung

gebrachte Wunden. Was die großen, zerklüfteten Weichteildefekte anbelangt, so war hier, sofern sie infiziert waren, bei Anwendung des Wundöls unter Zunahme der Sekretion eine verhältnismäßig schnelle Reinigung der Wunden unverkennbar. Ebenso begann sehr bald eine reichliche, kräftige, gesunde Granulationsbildung. Ferner konnte ich mich des Eindrucks nicht erwehren, daß die Ueberhäutung bei manchen Fällen entschieden günstig beeinflußt wurde, wobei schöne und nachgiebige Narben enstanden. Folgende Fälle zeigten mir dies alles am deutlichsten:

I. Fall.

Der Musketier U. kam am 18. 7. 16. mit folgendem Befund ins Lazarett:

Unter dem linken Ellenbogengelenk großer Wundkanal mit einer 5 : 4 cm großen Oeffnung auf der Streckseite, einer 3 : 4 großen Oeffnung an der Beugeseite des linken Unterarmes. Reichliche Eiterabsonderung. Granugenolbehandlung. Mitella.

25. 7. 16. Die vorübergehend stärkere Sekretion des Wundkanals, der üppig granuliert, hat fast ganz nachgelassen.

Behandlung: Dieselbe.

4. 8. 16. Der Wundkanal hat sich schon ganz erheblich verkleinert: Auch beginnen die Oeffnungen zu epithelisieren. Dieselbe Behandlung.

10. 8. 16. Wundkanal hat sich weiter durch kräftige Granulationen gut geschlossen. Weitere gute Ueberhäutungen der Wundöffnungen. Dieselbe Behandlung wird fortgesetzt.

24. 8. 16. Wundkanal ist vollständig ausgranuliert. Wundöffnungen überhäuten sich weiter ungestört. Dieselbe Behandlung.

29. 8. 16. Wundöffnungen bis auf Pfenniggröße geschlossen. Behandlung dieselbe.

5. 9. 16. Wunden geschlossen.

15. 9. 16. Narbe nur wenig eingezogen, nachgiebig und glatt.

Es heilte also diese substanzverlustreiche Wunde in fünf Wochen.

II. Fall.

Der Jäger K. wurde am 25. 6. 16. durch Granatsplitter am rechten Fuß verwundet und kam am 27. 6. 16. ins Lazarett.

Befund:

Auf dem rechten Fußrücken stark jauchende, trichterförmige, tiefe Wunde, die 9—10 cm klafft. In dem Wundgrunde ragen Knochensplitter der vollständig zertrümmerten Mittelfußknochen der dritten und vierten Zehe und ein abgesprengtes Stück des ersten Mittelfußknochens hervor, die entfernt werden. Granugenol-Behandlung.

30. 6. 16. Die Schußwunde jaucht nicht mehr so stark. Es entwickeln sich an den Wundrändern kräftige Granulationen. Dieselbe Behandlung weiter.

2. 7. 16. Das noch reichliche Wundsekret der Schußwunde geruchlos. Ueppige Granulationsbildung. Sekretion läßt nach. Granugenolbehandlung wird fortgesetzt.

3. 7. 16. Aus der Schußwunde wird eine größere Anzahl Knochensplitter entfernt. Resection des Gelenkkopfs des Metatarsale III. Wunde hat sich schon ganz erheblich durch üppige Granulationen geschlossen. Sekretion gering.

1. 8. 16. Weiter ganz bedeutende Verkleinerung der Wunde, die kaum noch absondert.

14. 8. 16. Wundhöhle mit Granulationen angefüllt, Dreimarkstück groß, epithelisiert sich gut. Granugenolbehandlung.

25. 8. 16. Schußwunde bis auf Zehnpfenniggröße geschlossen. Bewegung im Fußgelenk frei.

10. 9. 16. Wunde, die vorübergehend geschlossen war, erbsengroß.

15. 9. 16. Schußwunde geschlossen. Geht noch sehr beschwerlich.

1. 10. 16. Narbe nur wenig eingezogen.

Auch hier ist die Heildauer durch Granugenolbehandlung sicherlich ganz wesentlich verkürzt worden.

Gegenüber diesen guten Erfolgen sah ich bei Anwendung des Granugenols bei Fisteln, sofern diese nicht durch Fremdkörper veranlaßt wurden, bisher nur in einem Fall ein wirklich gutes Resultat. Hier handelte es sich um eine etwa zwei Jahre lang bestehende Fistel des rechten Oberarms, die nach Entfernung von Sequestern sich anfangs kaum schloß und unter Anwendung des Wundöls auffallend schnell der Heilung entgegenging. Bei meinen anderen Fällen sah ich keinen sichtlichen Erfolg. Speziell bei einer Fistel nach Empyemoperation, die Rost ja vor allem für die Granugenolbehandlung empfiehlt, konnte auch durch Anwendung des Wundöls kein schneller Erfolg erreicht werden. Anders war es vielfach bei alten Wunden mit größeren Substanzverlusten. Hier konnte ich des öfteren geradezu erstaunliche Aenderung und schnelle Heilung beobachten, wie mir folgender Fall am deutlichsten zeigte:

Der Vizefeldwebel O., der am 24. 4. 16 durch Gewehrschuß durch die Bauchdecken verwundet wurde, hatte nach operativer Eröffnung des stark eiternden Schußkanals eine breite klaffende Weichteilwunde an der rechten Bauchseite, die unter der Behandlung von trockenen Verbänden bei seiner Verlegung am 26. 5. 16 in unser Lazarett folgendes Aussehen bot:

20 cm lange, 2 cm breite, 2 cm tiefe Weichteilwunde eitrig und mit nekrotischen Massen belegt. Granulations-

bildung kaum vorhanden. Behandlung: Bestrahlung der Wunde mit Höhensonne. Trockene Verbände.

4. 6. 16. Wunde ist um etwa 2 cm breiter geworden und hat sich in ihrem Aussehen nicht gebessert. Behandlung: Längeres tägliches Betupfen der Wunde mit Alkohol. Trockene Verbände.

10. 6. 16. Wunde hat sich etwas gereinigt, zeigt aber kaum Heiltendenz. Pellidolverbände.

20. 6. 16. Auch mit der letzten Therapie kein Erfolg. Beginn mit Granugenolbehandlung der Wunde.

26. 6. 16. Sekretion der Wunde ziemlich erheblich. Der nekrotische Belag hat sich fast ganz abgestoßen. Schon gute Granulationsbildung. Behandlung dieselbe.

1. 7. 16. Ueppige Granulationen. Auch hat die Ueberhäutung der Wunde begonnen. Dieselbe Behandlung.

5. 7. 16. Wundgrund mit Granulationsgewebe, zum Teil hypertrophisch, ausgefüllt. Wunde hat sich ganz wesentlich verkleinert. Dieselbe Behandlung wird fortgesetzt.

12. 7. 16. Wunde fast geschlossen.

20. 7. 16. Glatte, wenig eingezogene Narbe.

Diese zwei Monate erfolglos behandelte Wunde heilte also in etwa vierzehn Tagen.

Aber diese günstigen Resultate konnte ich bei meinen Fällen durchaus nicht immer konstatieren, denn bei manchen blieb auch nach längerer Anwendung des Wundöls der Erfolg aus. Was schließlich die Anwendungsart anbelangt, so ist auch bei diesem Präparat zu begrüßen, daß das Oel einen schonenden Verbandswechsel ohne Lädierung der neugebildeten Granulationen möglich macht. Leider läßt aber das Granugenol Mastixverbände nicht zu, da das Oel diese loslöst.

Auf Grund meiner guten Erfahrungen waren das Borsalicylwasser, Pellidol und Granugenol die Wundmittel, die ich am meisten anwandte. Wenn ich trotzdem noch

weit mehr Mittel zur Wundbehandlung benutzte, so liegt das in der Natur der Sache selbst. Es ist eine bekannte Tatsache, wie auch meine Erfahrungen mir zeigten, daß es eben ein Allheilmittel in der Wundbehandlung nicht gibt, sondern, daß die Behandlung eine individuelle sein muß. Aber die schwierige Frage ist und bleibt dabei, welches Mittel in dem einzelnen Falle am besten indiciert ist. Die eine Wunde heilt, wie ich sah, besser unter dem trockenen Verbande, die andere ist durch Zucker günstiger zu beeinflussen, wieder andere reagieren mehr auf Alkohol, auch die Bestrahlung mit der Quarzlampe kann eine Wunde öfter besser fördern, andere wieder direkt schädigen, aber warum dies der Fall ist, bleibt die große Frage. Man ist immer auf das Ausprobieren der zur Verfügung stehenden Mittel angewiesen, und es wäre ganz falsch, wenn man dies nicht tun wollte. Wie oft kann man es erleben, daß eine Wunde bei Anwendung eines anderen Mittels dann plötzlich zu heilen beginnt, die vorher in der Heilung nicht voran kam und auf dem Status quo stehen blieb. Von den oben erwähnten Mitteln hatten auch das Pellidol und Granugenol ihre Versager, und sie müssen trotzdem nach meinen Erfahrungen als ausgezeichnete Wundmittel gelten. Aber immer wieder zeigte es sich mir, daß die oben erwähnte Kombination der Bor- und Salicylsäure, vor allem was die Reinigung und Epithelisierung flächenhafter Wunden anbelangt, sich am meisten und besten bewährte, sodaß sie für mich recht oft das Ultimum refugium bei der Wundbehandlung mit bestem Erfolg bildete.

Zusammenfassung.

I. Eine Wunde muß nicht nur verbunden, sondern auch behandelt werden.

II. Eine Wunde muß individuell behandelt werden.

III. Es ist unzweckmäßig, die Behandlung mit einem Mittel ohne bald ersichtlichen Erfolg länger fortzusetzen.

IV. Das Pellidol ist ein gutes, zum Teil ausgezeichnetes Ueberhäutungsmittel, das aber gelegentlich versagt.

V. Das Granugenol ist ein gutes, zum Teil ausgezeichnetes Mittel zur Behandlung substanzverlustreicher Wunden mit gleichzeitigem Epithelisierungsvermögen, das aber auch gelegentlich versagt.

VI. Am besten bewährte sich mir zur Behandlung flächenhafter Wunden eine wässerige Lösung von Bor- und Salicylsäure.

Es ist mir eine angenehme Pflicht, auch an dieser Stelle Herrn Professor Dr. Gürber für die Anregung zu dieser Arbeit und die mir gewährte liebenswürdige Unterstützung meinen ergebensten Dank auszusprechen.

Literatur.

1) *Overton,* Pflüger, Archiv für Physiologie, 1902, Bd. XCII, S. 243.
2) *Carrel* and *Burrows,* Journal of Exp. Med. 1911, Vol 13.
3) *B. Fischer,* Münchener Med. Wochenschrift 1906, Nr. 42.
4) *Werner,* Münchener Med. Wochenschrift 1908, Nr. 44.
5) *Wessely,* Medizinische Klinik 1910, Nr. 14.
6) *Stoeber,* Münchener Med. Wochenschrift 1910, Nr. 14.
7) *Schmieden,* Zentralblatt für Chirurgie 1908, Nr. 6.
8) *Hayward,* Münchener Med. Wochenschrift 1909, Nr. 36.
9) *Retzlaff,* Deutsche Med. Wochenschrift 1912, Nr. 42.
10) *Decker,* Medizinische Klinik 1912, Nr. 49.
11) *Sick,* Deutsche Med. Wochenschrift 1912, Nr. 45.
12) *Steinthal,* Deutsche Med. Wochenschrift 1915, Nr. 21.
13) *Polland,* Wiener Med. Wochenschrift 1913, Nr. 38.
14) *Sahlfeld,* Münchener Med. Wochenschrift 1914, Nr. 43.
15) *Bandorf,* Münchener Med. Wochenschrift 1914, Nr. 45.
16) *Kaupe,* Münchener Med. Wochenschrift 1915, Nr. 1.
17) *Böhm,* „Der praktische Arzt", Monatsschrift für praktische Aerzte.
18) *Bantlin,* Münchener Med. Wochenschrift 1912, Nr. 39.
19) *Blind,* Münchener Med. Wochenschrift 1915, Nr. 36.
20) *Störzer,* Münchener Med. Wochenschrift 1915, Nr. 37.
21) *Fischer,* Dermatologisches Centralblatt, 17. Jahrgang, Nr. 8.
22) *Harter,* Münchener Med. Wochenschrift 1915, Nr. 41.
23) *Rost,* Deutsche Zeitschrift für Chirurgie 1913, Bd. 125.
24) *Rost,* Deutsche Zeitschrift für Chirurgie 1915, Bd. 133.
25) *Werner,* Deutsche Zeitschrift für Chirurgie, Bd. 133.
26) *Davis,* Journal of Amer. med. ass., Nummer v. 30. V. 1914.
27) *Rost,* Münchener Med. Wochenschrift 1915, Nr. 25.
28) *Kolb,* Württ. Med. Korrespondenzblatt 1915, Nr. 21.
29) *Runk,* Medizinische Klinik 1915, Nr. 37.
30) *Fiedler,* Deutsche Med. Wochenschrift 1915, Nr. 39.
31) *Reiss,* Berliner Klin. Wochenschrift 1916, Nr. 19.
32) *Dietrich,* Münchener Med. Wochenschrift 1916, Nr. 15.
33) *Hiller,* Medizinische Klinik 1916, Nr. 15.
34) *Seubert,* Münchener Med. Wochenschrift 1916, Nr. 12.

Lebenslauf.

Ich, *Hermann Kraus*, evang. Konfession, wurde am 19. Dezember 1888 zu Gütersloh als Sohn des Kaufmanns *Hermann Kraus* und seiner verstorbenen Ehefrau *Emma*, geb. *Ellersieck*, geboren. Von meinem 6. Lebensjahre an besuchte ich zunächst die Volksschule in Gütersloh und kam dann später auf das dortige humanistische Gymnasium, wo ich am 21. März 1910 die Reifeprüfung bestand. Mein medizinisches Studium betrieb ich an den Universitäten Freiburg, München, Münster, Berlin und Marburg. In Münster legte ich am 13. Juli 1912 die ärztliche Vorprüfung ab. Das reguläre ärztliche Schlußexamen beendete ich am 30. April 1915 in Marburg. Meine Approbation als Arzt erhielt ich am 14. Juni 1915. Seit 1. Mai 1915 bin ich als Assistenzarzt am Vereinslazarett Tabor des Diakonissen-Mutterhauses Hebron in Wehrda tätig und versah gleichzeitig bis 1. Dezember 1915 die Stelle eines Ersatzassistenten am Physiologischen Institut Marburg.

Meine Lehrer sind:

Ballowitz, v. Behring, Bielschowski, Bier, Bonhoff, Brodersen Bumm, Esch, Gasser, Gürber, His, Himstedt, Hohmeier, Jahrmärker, Jores, Keibel, Kiliani, Klapp, König, Lesser, Matthes, Müller, Oltmanns, Richter, Rosemann, Rückert, Salkowski, F. Straßmann, Weißmann, Zangemeister.